

617.96  
0-75

Федеральное государственное бюджетное учреждение  
«Национальный медицинский исследовательский центр онкологии  
имени Н.Н. Петрова»  
Министерства здравоохранения Российской Федерации  
(ФГБУ «НМИЦ онкологии им. Н.Н. Петрова» Минздрава России)  
*Отдел учебно-методической работы*

**Глущенко В.А., Володченко С.А., Донских Р.В.,  
Зарипова З.А., Иванченко А.В., Подлужный П.С.,  
Розенгард С.А., Рогачев М.В., Рязанкина А.А.,  
Сергеев Д.Д., Лупарева О.В., Черныш А.В.,  
Шкуратов Р.В.**

**ОСНОВЫ  
базовой сердечно-легочной реанимации**

*Учебное пособие*

Санкт-Петербург  
2024

617.96

0-75

Федеральное государственное бюджетное учреждение  
«Национальный медицинский исследовательский центр онкологии  
имени Н.Н. Петрова»

Министерства здравоохранения Российской Федерации  
(ФГБУ «НМИЦ онкологии им. Н.Н. Петрова» Минздрава России)  
*Отдел учебно-методической работы*

Глущенко В.А., Володченко С.А., Донских Р.В.,  
Зарипова З.А., Иванченко А.В., Подлужный П.С.,  
Розенгард С.А., Рогачев М.В., Рязанкина А.А.,  
Сергеев Д.Д., Лупарева О.В., Черныш А.В.,  
Шкуратов Р.В.

71310

**Основы  
базовой сердечно-легочной реанимации**

*Учебное пособие*

Санкт-Петербург  
2024

**Научная Библиотека**  
ФГБУ «НМИЦ онкологии  
им. Н.Н. Петрова»  
Минздрава России

УДК:616.12-008.313.315-08(07)  
ББК:53.5я7

Глушенко В.А., Володченко С.А., Донских Р.В., Зарипова З.А., Иванченко А.В., Подлужный П.С., Розенгард С.А., Рогачев М.В., Рязанкина А.А., Сергеев Д.Д., Лупарева О.В., Черныш А.В., Шкуратов Р.В. Основы базовой сердечно-легочной реанимации: учебное пособие для обучающихся в системе среднего, высшего и дополнительного профессионального образования. – Санкт-Петербург: НМИЦ онкологии им. Н.Н. Петрова, 2024. – 60 с.  
ISBN 978-5-6048250-5-1

Рецензент: Шлык И. В., доктор медицинских наук, профессор кафедры анестезиологии и реаниматологии федерального государственного бюджетного образовательного учреждения высшего образования «Первый Санкт-Петербургский государственный медицинский университет имени академика И.П. Павлова» Министерства здравоохранения Российской Федерации.

Учебное пособие предназначено для обучающихся в системе среднего (сестринское дело), высшего образования (аспирантура, ординатура, специалитет) и дополнительного профессионального образования (повышение квалификации и профессиональная переподготовка).

Утверждено  
в качестве учебного пособия  
Ученым советом ФГБУ «НМИЦ онкологии  
им. Н.Н. Петрова» Минздрава России  
протокол № 3 от 26 марта 2024 г.  
© Глушенко В.А. Коллектив авторов, 2024

ISBN 978-5-6048250-5-1

## СОДЕРЖАНИЕ

Список сокращений	4
Введение	5
Глава 1. Причины остановки кровообращения	6
Глава 2. Клиническая картина и диагностика внезапной остановки кровообращения	8
Глава 3. Клиническая картина терминальных состояний	11
Глава 4. Базовые реанимационные мероприятия	18
4.1. Алгоритм базовых реанимационных мероприятий	18
4.2. Проведение искусственного дыхания с помощью мешка по типу Амбу (при возможности)	24
4.3. Риски, связанные с проведением базовых реанимационных мероприятий	27
Глава 5. Алгоритм использования автоматического наружного дефибриллятора (АНД)	28
Глава 6. Исходы базовой сердечно-лёгочной реанимации	31
Глава 7. Безопасное положение	32
Глава 8. Обеспечение проходимости дыхательных путей и ИВЛ	34
Глава 9. Алгоритм БСЛР для детей	41
Глава 10. Типичные ошибки при проведении базовых реанимационных мероприятий	43
Глава 11. Осложнения сердечно-лёгочной реанимации	44
Приложение 1. Алгоритм выполнения базовой сердечно-легочной реанимации (СОП)	45
Приложение 2. Базовая сердечно-легочная реанимация (СОП)	48
Контрольные вопросы	49
Тестовые задания	52
Список литературы	59

### Список сокращений

АД	– артериальное давление
АНД	– автоматический наружный дефибриллятор
БРМ (BLS)	– базовые реанимационные мероприятия
ВОК	– внезапная остановка кровообращения
ЖТ	– желудочковая тахикардия
ЖТбп	– желудочковая тахикардия без пульса
ИВЛ	– искусственная вентиляция легких
КГК	– компрессия грудной клетки
ОК	– остановка кровообращения
СЛР	– сердечно-легочная реанимация
ФЖ	– фибрилляция желудочков
ЦНС	– центральная нервная система
ЭИТ	– электроимпульсная терапия

### Введение

Внезапная остановка кровообращения – одна из ведущих причин смертности в мире. В Российской Федерации смертность от внезапной остановки кровообращения (ВОК) составляет около 250000-300000 человек/год. Ежегодная частота ВОК, вызванной фибрилляцией желудочков, составляет 17 на 100000 случаев, из них доживают до выписки из стационара 21,2% больных.

Частота ВОК, вызванной другими видами нарушений ритма – 10,7%. В США частота внебольничной остановки кровообращения наивысшая (54,6%) по сравнению с Европой (35,0%), Азией (28,3%) и Австралией (44,0%).

Треть от всех больных, у которых развился инфаркт миокарда, умирают до прибытия в стационар; большинство из них – в течение часа от развития острых симптомов.

У большинства из них к моменту развития смерти регистрируют фибрилляцию желудочков (ФЖ) или желудочковую тахикардию без пульса. Частоту ВОК, развивающихся в стационаре, оценить трудно. По данным исследований она составляет 1-5 на 1000 госпитализаций. До выписки из стационара доживает 13,5% больных.

В качестве первичных ритмов в 18% случаев регистрируется ФЖ или ЖТбп, и из них до выписки из стационара доживают 44%; после электромеханической диссоциации или асистолии – 7%.

## Глава 1.

### Причины остановки кровообращения

Причины остановки кровообращения принципиально можно разделить на две большие группы:

**1. Кардиальные (первично сердечно-сосудистые)** – первичные поражения миокарда, сопровождающиеся выраженным снижением его сократительной способности или нарушениями функции автоматизма и проводимости, или механическими воздействиями,

*например,*

- ишемическая болезнь сердца, включая острый инфаркт миокарда,
- аритмии различного генеза и характера,
- поражение клапанов сердца,
- тампонада сердца,
- разрыв и расслоение аневризмы аорты и др.

**2. Экстракардиальные (первично лёгочные)** – состояния, сопровождающиеся на первом этапе гипоксией,

*например,*

- обструкция дыхательных путей,
- острая дыхательная недостаточность,
- тромбоэмболия ветвей лёгочной артерии,
- шок любой этиологии,
- передозировка лекарственных веществ и др.).

При *первично сердечно-сосудистых вариантах* чаще всего происходит нарушение эффективного сердечного выброса за счёт уменьшения преднагрузки или уменьшения сократимости.

Уменьшение преднагрузки может являться следствием венодилатационного рефлекса, или массивного кровотечения, или тампонады перикарда, что приводит к сердечно-сосудистому (кардиоваскулярному) коллапсу.

Острая дисфункция миокарда может быть результатом как инфаркта миокарда, так и электролитных расстройств (на фоне аритмий). В обоих случаях страдает сердечный выброс.

Вне зависимости от первопричины остановка эффективного кровообращения в течение нескольких (10-12) секунд приводит к потере сознания и замедлению респираторного ритма (вторичная остановка дыхания).

При *первично лёгочных вариантах* на первом этапе вне зависимости от причины отсутствует дыхание, но есть сокращения сердца. В дальнейшем отсутствие эффективной вентиляции приводит к прогрессирующему ацидозу и гипоксемии, результатом которых является кардиоваскулярная дисфункция, гипотензия и циркуляторный коллапс.

Кроме гипоксии при этих вариантах может наблюдаться значительное увеличение постнагрузки (при напряжённом пневмотораксе, эмболии малого круга кровообращения тромбом или воздухом). В связи с тем, что правый желудочек не способен быстро приспособиться к резкому повышению постнагрузки, развивается катастрофический кардиоваскулярный коллапс.

**Глава 2.**  
**Клиническая картина и диагностика**  
**внезапной остановки кровообращения**

Клиническая картина внезапной остановки кровообращения отчасти зависит от причины. В целом, при первичной остановке кровообращения больной теряет сознание, возможны судороги, дыхание нарушается и со временем полностью угасает (отдельные вздохи, наблюдаются через 3 мин). Цвет кожи меняется (бледность, цианоз). Основным вариантом причины остановки кровообращения является появление жизнеугрожающей аритмии.

Выделяют 4 типа аритмий – эквивалентов остановки кровообращения (табл. 1).

Таблица 1  
Типы аритмий – эквивалентов  
остановки кровообращения [1]

Тип аритмии	Сокр.	Частота	Комментарий
Желудочковая тахикардия (рис. 1)	ЖТ/VT	1,4-1,6%	Часто является первичной по отношению к ФЖ, но не регистрируется медицинскими службами, поскольку быстро, за несколько минут, переходит в ФЖ. Иногда есть период сохраненного сознания, который длится не более минуты. Можно выделить быстрые и медленные формы ЖТ. Как правило, ЖТ – коронарогенный ритм.
Фибрилляция желудочков (рис. 2)	ФЖ/VF	53-55%	Также коронарогенный ритм, характеризуется быстрыми, разнонаправленными и асинхронными сокращениями волокон миокарда желудочков. Вы-

			деляют крупноволновую (coarse) и мелковолновую (fine) формы, которые развиваются последовательно по мере ухудшения энергетического состояния кардиомиоцитов. При ЖТ в основе лечения – электроимпульсная терапия.
Беспульсовая электрическая активность (рис. 3).	БПЭА/PEA	22-24%	Ранее носила название «электромеханическая диссоциация». Относительно нормальная электрическая активность, не сопровождающаяся механической работой сердца. Типичный пример – остановка кровообращения на фоне напряженного пневмоторакса или тяжелого бронхоспазма (обструктивный тип).
Асистолия (рис. 4).	ASY	21-22%	Полное «электрическое молчание» миокарда. Иногда необходимо дифференцировать с мелковолновой (fine) формой ФЖ, при сомнениях решения принимается в пользу асистолии.

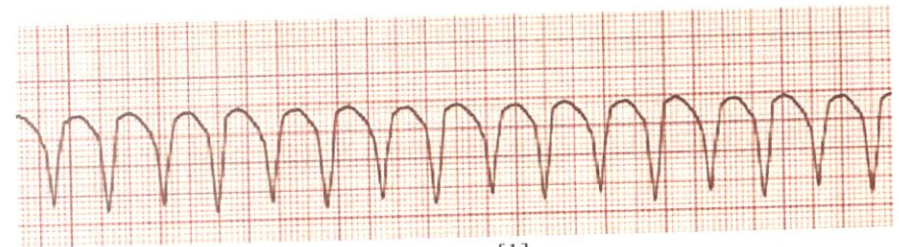


Рис. 1. Желудочковая тахикардия [1].

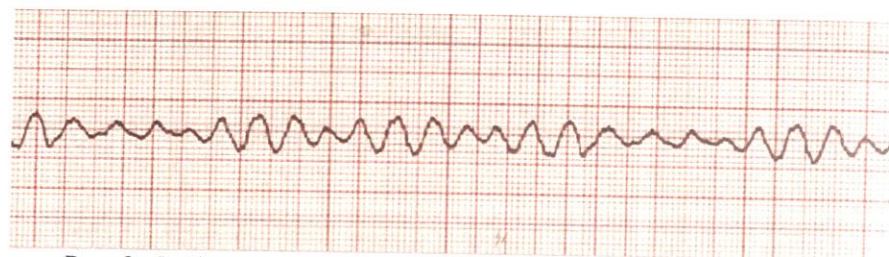


Рис. 2. Фибрилляция желудочков [1].

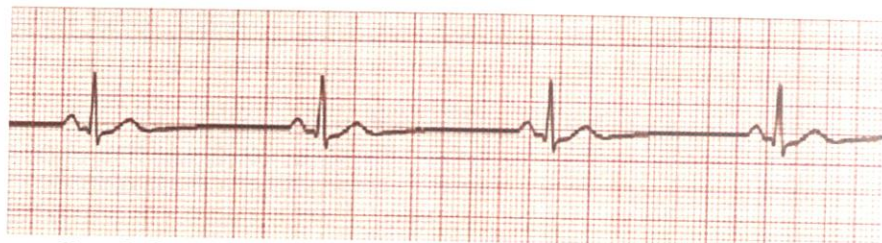

Рис. 3. Беспульсовая электрическая активность [1].

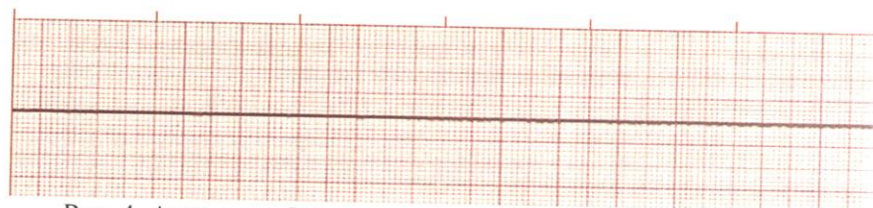

Рис. 4. Асистолия [1].

### Глава 3.

#### Клиническая картина терминальных состояний

В процессе умирания выделяют несколько стадий:

- Преагония.
- Терминальная пауза.
- Агония.
- Клиническая смерть.

#### *Преагония*

Сознание угнетено, кожа бледная или цианотичная, рефлексы сохранены, тахипноэ и тахикардия сменяются брадипноэ и брадикардией, артериальное давление снижается до 60 мм. рт. ст. и ниже, пульс нитевидный, возможны нарушения сердечного ритма. Длится от нескольких часов до 2 суток.

#### *Терминальная пауза*

Это состояние, характеризующееся полной остановкой дыхания и отсутствием роговичных рефлексов. Также возможна временная остановка сердца. Продолжительность терминальной паузы может составлять от 5 сек. до 4 мин.

#### *Агония (от древнегреческого – борьба)*

Агония характеризуется внезапной активацией стволовых центров, повышением артериального давления, восстановлением синусового ритма, усилением дыхания и электрической активности мозга. Длится несколько минут и заканчивается полным угнетением всех жизненных функций.

#### *Клиническая смерть*

Клиническая смерть – это обратимое состояние, характеризующееся отсутствием сознания, самостоятельного дыхания и остановкой кровообращения.

Абсолютные признаки клинической смерти включают в себя 3

ведущих симптома:

- 1) отсутствие сознания,
- 2) отсутствие дыхания или внезапное появление дыхания агонального типа,
- 3) отсутствие пульса на магистральных сосудах.

**ВАЖНО!**

**Жёсткий порядок оценки симптомов диктуется дефицитом времени!**

Оценка **сознания** практически не требует навыков и времени, особенно если до этого человек был контактен.

Оценка **самостоятельного дыхания** основывается на наличии экскурсий грудной клетки (не всегда этот метод надёжен из-за тёплой одежды, у полных пациентов).

Оценка **кровообращения** проводится путём пальпации сонных артерий с обеих сторон. Сонные артерии выбраны по двум причинам: во-первых – независимо от одежды и позы пациента они всегда доступны пальпации. Во-вторых – это наиболее близкие к левому желудочку сосуды, отходящие от дуги аорты. Следовательно, их пульсация – наиболее надёжный критерий наличия сердечных сокращений, она должна исчезать последней. Требование определения пульса с обеих сторон диктуется тем, что ряд заболеваний сопровождается снижением или отсутствием пульсации на сонной артерии с одной стороны, нередко даже без ухудшения самочувствия пациента.

Такие признаки, как расширение зрачков и изменение цвета кожных покровов (появление цианоза), не всегда служат ориентирами.

Во-первых, *расширение зрачков* – признак гипоксии коры головного мозга – появляется сравнительно поздно – через 30-60 секунд после прекращения кровообращения.

Во-вторых, ширину зрачка могут изменять некоторые медикаментозные средства.

В свою очередь на цвет кожных покровов влияет содержание гемоглобина в крови (при гемоглобине ниже 60 г/л цианоз отсутствует).

Оценка этих признаков приобретает большое значение в ходе реанимации, так как их динамика помогает определить эффективность проводимых мероприятий.

При нормотермии через 3-5 минут происходит необратимая потеря функций коры головного мозга (табл. 2).

Таблица 2

Выживаемость отделов ЦНС при аноксии (оригинальная таблица)

Отдел мозга	Время в минутах
Кора больших полушарий	4-5
Центры глазных рефлексов	5-10
Центры регуляции сердца и сосудов	15-30
Дыхательные центры	Более 30

**ВАЖНО!**





**Таким образом, на оценку витальных функций должно уйти не более 10 секунд!**

Длительность клинической смерти определяется многими причинами: предшествующими и сопутствующими заболеваниями, возрастом, основной патологией, вызвавшей остановку кровообращения, температурой тела и окружающей среды в момент остановки.

Она *удлиняется* при гипотермии (описаны случаи успешной реанимации при длительности клинической смерти более 30 минут в условиях гипотермии), в молодом возрасте (особенно у новорожденных) и *укорачивается* при тяжёлых сопутствующих заболеваниях сердечно-сосудистой системы и лёгких, болезнях обмена, тяжёлых расстройствах реактивности и гомеостаза, в пожилом возрасте.

Согласно современным рекомендациям в проведении СЛР выде-



Действия	Комментарии
<p><b>СОЧЕТАЙТЕ ВДОХИ С КОМПРЕССИЕЙ ГРУДНОЙ КЛЕТКИ</b></p> 	<ul style="list-style-type: none"> <li>• Если вы умеете это делать – после каждых 30 компрессий открывайте дыхательные пути с помощью запрокидывания головы и подъема подбородка</li> <li>• Используя руку, распложенную на лбу пострадавшего, зажмите мягкую часть носа при помощи указательного и большого пальца</li> <li>• Приоткройте рот пострадавшего, продолжая удерживать подбородок</li> <li>• Сделайте обычный вдох и разместите свои губы вокруг губ пострадавшего, убедитесь в герметичности контакта</li> <li>• За одну секунду выполните спокойный выдох в пострадавшего, наблюдая за подъемом грудной клетки</li> <li>• Продолжая удерживать лоб и подбородок пострадавшего, уберите свои губы и следите за опусканием грудной клетки</li> <li>• Сделайте еще один обычный вдох, совершите выдох в пострадавшего</li> <li>• Не прерывайте компрессии более чем на 10 секунд во время выдоха в пострадавшего, даже если один или оба выдоха были неэффективными</li> <li>• Затем незамедлительно верните свои руки в правильную позицию на грудной клетке пострадавшего и выполняйте следующие 30 компрессий</li> <li>• Продолжайте компрессии и выдохи в пострадавшего в соотношении 30 : 2</li> </ul>
<p><b>ТОЛЬКО КОМПРЕССИИ</b></p> 	<ul style="list-style-type: none"> <li>• Если вы не умеете или не можете выполнять выдохи – совершайте только компрессии (с частотой 100 – 120 в мин)</li> </ul>
<p><b>КОГДА АНД ДОСТУПЕН</b> Включите его и разместите электроды</p> 	<ul style="list-style-type: none"> <li>• Как только АНД доступен включите его и наложите электроды на грудную клетку пострадавшего</li> <li>• Если присутствует более одного спасателя – продолжайте выполнять СЛР и накладывайте электроды</li> </ul>
<p><b>СЛЕДУЙТЕ УКАЗАНИЯМ АНД</b></p> 	<ul style="list-style-type: none"> <li>• Следуйте голосовым или визуальным указаниям АНД</li> <li>• Если необходим разряд – убедитесь что никто не касается пострадавшего</li> <li>• Нажмите кнопку "разряд"</li> <li>• Незамедлительно приступите к выполнению компрессий и продолжайте следовать инструкциям АНД</li> </ul>

Действия	Комментарии
<p><b>ЕСЛИ РАЗРЯД НЕ ТРЕБУЕТСЯ</b> Продолжайте СЛР</p> 	<ul style="list-style-type: none"> <li>• Если разряд не требуется – незамедлительно приступите к выполнению СЛР, следуя инструкциям АНД</li> </ul>
<p><b>ЕСЛИ АНД НЕДОСТУПЕН</b> Продолжайте СЛР</p> 	<ul style="list-style-type: none"> <li>• Если нет доступного АНД, или вы ждете когда его принесут – продолжайте СЛР</li> <li>• Не прерывайте реанимацию до тех пор пока:             <ul style="list-style-type: none"> <li>• Медработники не скажут Вам остановиться ИЛИ</li> <li>• Пострадавший не придет в себя, начнет двигаться, открывать глаза и нормально дышать</li> <li>• ИЛИ</li> <li>• Вы сильно устали</li> </ul> </li> <li>• Редко удается с помощью СЛР перезапустить сердце. До тех пор пока жертва однозначно не восстановилась продолжайте СЛР</li> <li>• Симптомы восстановления пострадавшего             <ul style="list-style-type: none"> <li>• Просыпается</li> <li>• Двигается</li> <li>• Открывает глаза</li> <li>• Нормально дышит</li> </ul> </li> </ul>
<p><b>ЕСЛИ НЕ ОТВЕЧАЕТ НО ДЫШИТ НОРМАЛЬНО</b> Уложите пациента в устойчивую боковую позицию</p> 	<ul style="list-style-type: none"> <li>• Если Вы уверены что пострадавший нормально дышит, но пребывает без сознания – уложите его в устойчивую боковую позицию</li> <li>• Будьте готовы незамедлительно возобновить СЛР</li> </ul>

Рис. 5. Алгоритм проведения базовых реанимационных мероприятий, в том числе с использованием автоматического наружного дефибриллятора [4].

## Глава 4. Базовые реанимационные мероприятия

Базовые реанимационные мероприятия (БРМ) включают в себя обеспечение проходимости дыхательных путей, поддержание кровообращения и дыхания без использования специальных устройств, кроме защитных.

### 4.1. Алгоритм базовых реанимационных мероприятий

Действия при поступлении вызова к пациенту/пострадавшему в связи с потерей им сознания:

#### 1. Убедитесь в отсутствии опасности для себя и пациента/пострадавшего:

- возгорание,
- задымление,
- опасность обрушения,
- нападение третьим лицом и т.п.

#### 2. Обеспечьте безопасность, в случае необходимости.

#### 3. Подойдите к пациенту/пострадавшему и громко спросите: «Вам нужна помощь?».

#### 4. Если ответа нет – осторожно встряхните пациента/пострадавшего одновременно за два плеча и громко спросите повторно: «Вам нужна помощь?».

#### 5. Если пострадавший реагирует – оставьте его в том же положении, попытайтесь выяснить причины происходящего и позвать на помощь, регулярно оценивайте состояние пострадавшего.

#### 6. Если пациент/пострадавший не реагирует – обеспечьте

условия, необходимые для выполнения дальнейших действий (положение пациента/пострадавшего на спине на плоской твердой поверхности, свободное пространство вокруг пациента/пострадавшего).

#### 7. Позовите на помощь.

#### 8. Проверьте дыхание:

- ладонь одной руки положите на лоб пациента/пострадавшего, двумя пальцами другой руки подхватите нижнюю челюсть за подбородок;
- откройте дыхательные пути: рукой надавите на лоб, умеренно запрокинув голову, одновременно другой рукой подтяните вверх подбородок (рис. 6);

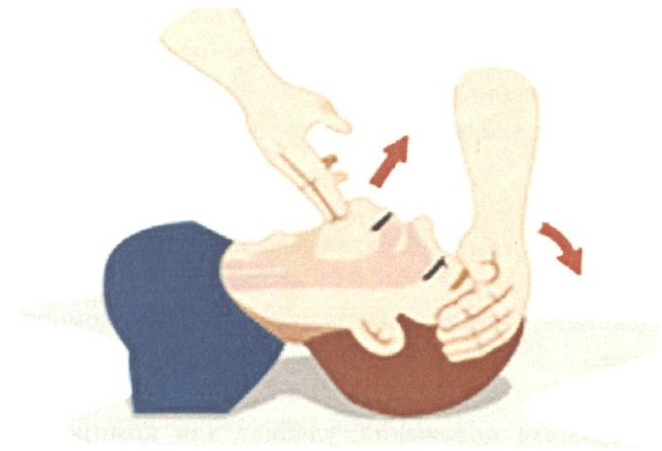


Рис. 6. Положение рук при открывании дыхательных путей [3].

- не меняя положения рук, наклонитесь к лицу пациента/пострадавшего, поднесите ухо к его губам и в течение не более 10 секунд, оцените наличие и характер:

- ✓ движений грудной клетки,
- ✓ шума дыхания,

- ✓ движения воздуха на своей щеке.

**В критической ситуации при крайнем дефиците времени не следует осуществлять проверку пульса на сонной (или другой) артерии – это недостоверный метод.**

9. Если пострадавший дышит нормально – поместите его в боковое стабильное положение (см. ниже), вызовите службу скорой помощи, регулярно оценивайте состояние и наличие нормального дыхания.

10. Если нормальное дыхание отсутствует или дыхание агональное (редкие, короткие, глубокие судорожные дыхательные движения) – вызовите реанимационную бригаду (самостоятельно или дайте указание другому сотруднику), сообщив:

- ✓ координаты места происшествия: отделение, этаж, палата, направление движения;
- ✓ количество пациентов/пострадавших;
- ✓ пол;
- ✓ примерный возраст;
- ✓ состояние пациента/пострадавшего – «нет сознания, нет дыхания»;
- ✓ действия, выполняемые вами – «начинаю компрессию грудной клетки».

11. Примите положение, удобное для компрессии грудной клетки: стоя сбоку от пациента/пострадавшего, лицом к нему, ноги на ширине плеч. Если пациент/пострадавший на полу – из этого положения опуститесь на колени, ноги остаются на ширине плеч.

12. При выполнении БРМ в ограниченных по площади пространствах компрессии возможно выполнять через голову пострадавшего или, при наличии двух спасателей, стоя над пострада-

давшим с расставленными ногами.

13. Освободите грудную клетку пациента/пострадавшего от одежды.

### *Проведение компрессии грудной клетки (КГК)*

14. Приступите к КГК как можно быстрее:

- расположите основание одной ладони на центре грудной клетки пациента/пострадавшего (рис. 7);

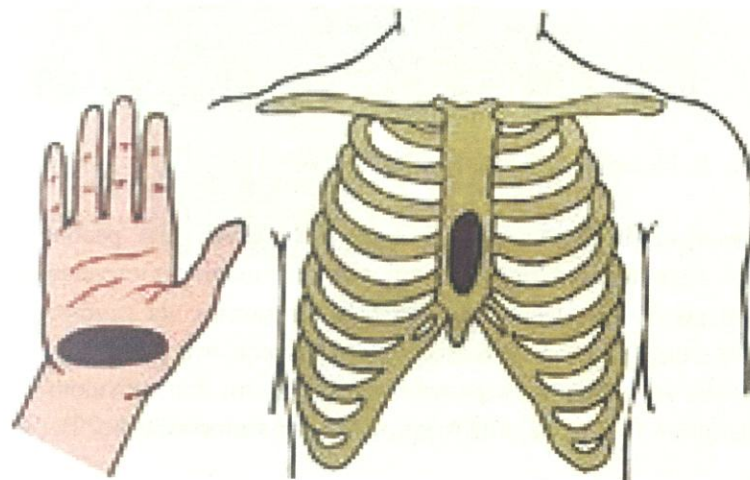


Рис. 7. Точки соприкосновения при КГК [1].

- расположите основание другой ладони поверх первой;
- сомкните пальцы рук в замок, нижней ладонью ощутите плоскую поверхность, без бугристости (рис. 8);
- начните компрессии грудной клетки с частотой от 100 до 120 в минуту, не сгибая руки в локтевых суставах, используя вес корпуса, силу плечевого пояса и таза; осуществляйте декомпрессии грудной клетки по глубине и продолжительности равные компрессиям.

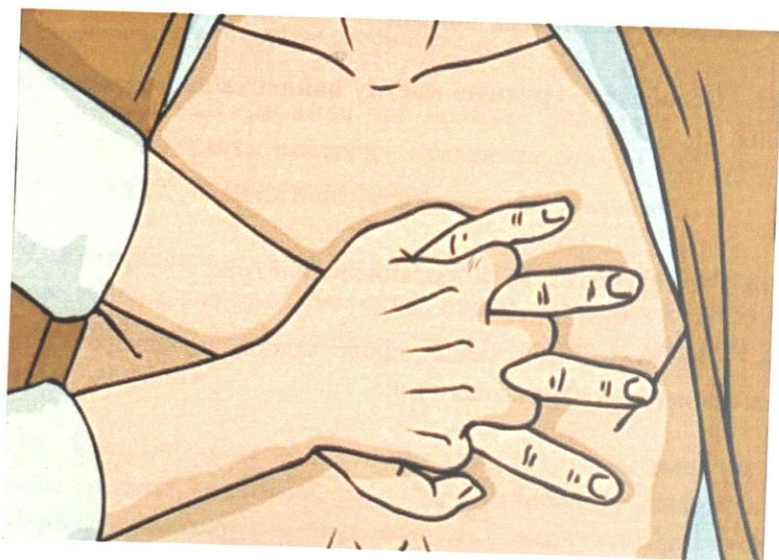

Рис. 8. Положение рук при КГК [3].

- выпрямите руки в локтевых суставах полностью, расположив их строго перпендикулярно грудной клетке пациента/пострадавшего;
- надавите руками на центр грудной клетки, на глубину, как минимум 5 см, но не более 6 см, удостоверьтесь, что вы не оказываете давление на ребра, на верхнюю часть живота или нижнюю часть грудины (смените положение рук при необходимости) (рис. 9);

**Важно!**

- ✓ Не препятствуйте декомпрессии грудной клетки
- ✓ При декомпрессии не теряйте контакта рук с грудиной
- ✓ Не прекращайте КГК более, чем на 10 секунд

15. Если рядом есть помощники – меняйтесь каждые 2 минуты или по ощущению усталости.

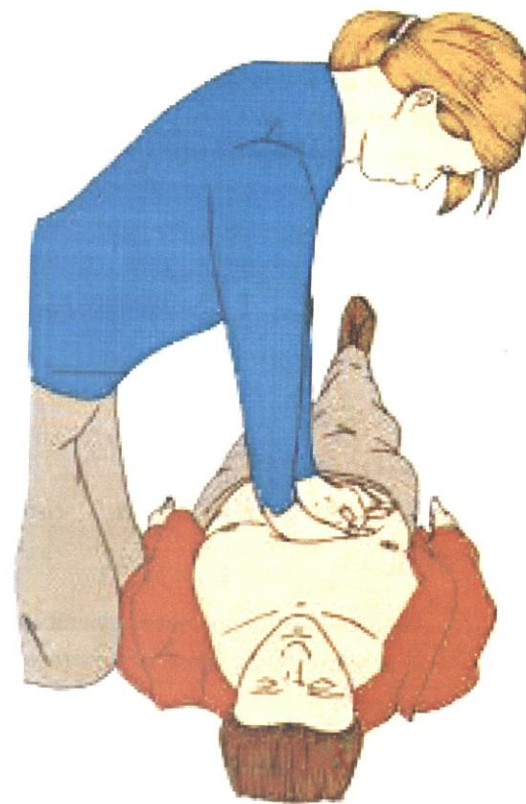


Рис. 9. Положение корпуса при КГК [3].

**Проведение вентиляции легких (дыхание «изо рта в рот»)**

16. Дыхание «изо рта в рот»: по выполнении 30 компрессий грудной клетки – осуществите 2 искусственных вдоха:

- выполните тройной приём Сафара – запрокидывание головы, открытие рта и выдвижение вперед нижней челюсти;
- проведите ревизию ротовой полости – с помощью салфеток извлеките изо рта рвотные массы, сгустки крови, другие инородные предметы;

- выполните 2 искусственных вдоха – накройте рот пострадавшего платком или салфеткой; ладонь одной руки положите на лоб пострадавшего, зажмите носовые ходы, двумя пальцами другой руки приподнимите нижнюю челюсть; выполните глубокий вдох, затем совершите спокойный выдох в пострадавшего, наблюдайте за экскурсией грудной клетки.

**17. Продолжайте БРМ (компрессии + дыхание «изо рта в рот») до прибытия реанимационной бригады.**

**Возможная альтернатива проведения БСЛР – выполнение только непрерывных, качественных компрессий грудной клетки с частотой 100-120/мин.**

Учитывая высокую инфекционную настороженность или при плохой обученности в настоящих условиях искусственной вентиляцией легких можно пренебречь.

Тем не менее, полноценные БРМ (компрессии + дыхание «изо рта в рот») предпочтительны при наличии средств защиты. На данный момент методом выбора служит искусственная вентиляция при помощи мешка Амбу.

#### **4.2. Проведение искусственного дыхания с помощью мешка по типу Амбу (при возможности)**

1. Возьмите в руки мешок по типу Амбу, соедините его с маской.

2. Держите маску одной рукой, обхватив соединительный стержень большим и указательным пальцами. Другую руку расположите на мешке.

3. Приложите маску к лицу пациента/пострадавшего.

4. Убедитесь, что глаза пациента/пострадавшего не закрыты рукой или маской.

5. Наденьте носовую часть маски сначала на нос, а затем опустите основную часть на рот пациента/пострадавшего. Маской закройте переносицу, два скуловых бугра и альвеолярные отростки нижней челюсти (рис. 10).

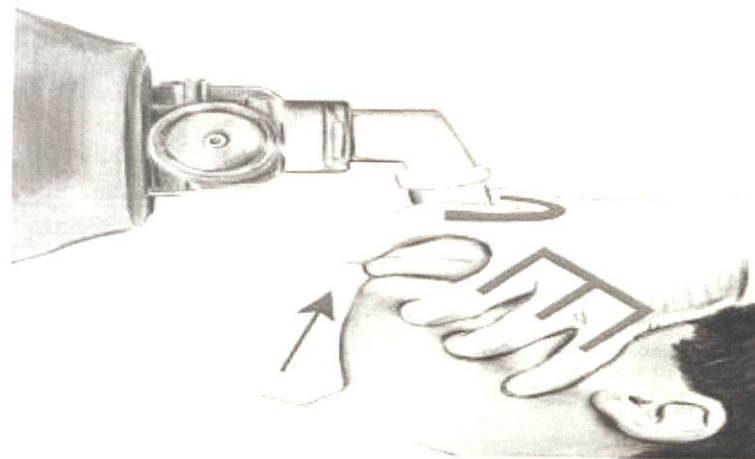


Рис. 10. Положение рук при ИВЛ мешком по типу Амбу [1].

6. Поместите мизинец, безымянный и средний пальцы под нижнюю челюсть пациента/пострадавшего и потяните её вверх к маске, открывая дыхательные пути. Продолжая тянуть нижнюю челюсть вверх, прижмите маску к лицу для достижения должной герметичности.

7. Начните искусственную вентиляцию: при помощи другой руки произведите равномерное сжатие мешка в течение 1 секунды. Проконтролируйте подъем грудной клетки.

8. Далее действуйте по ситуации (рис. 11.):

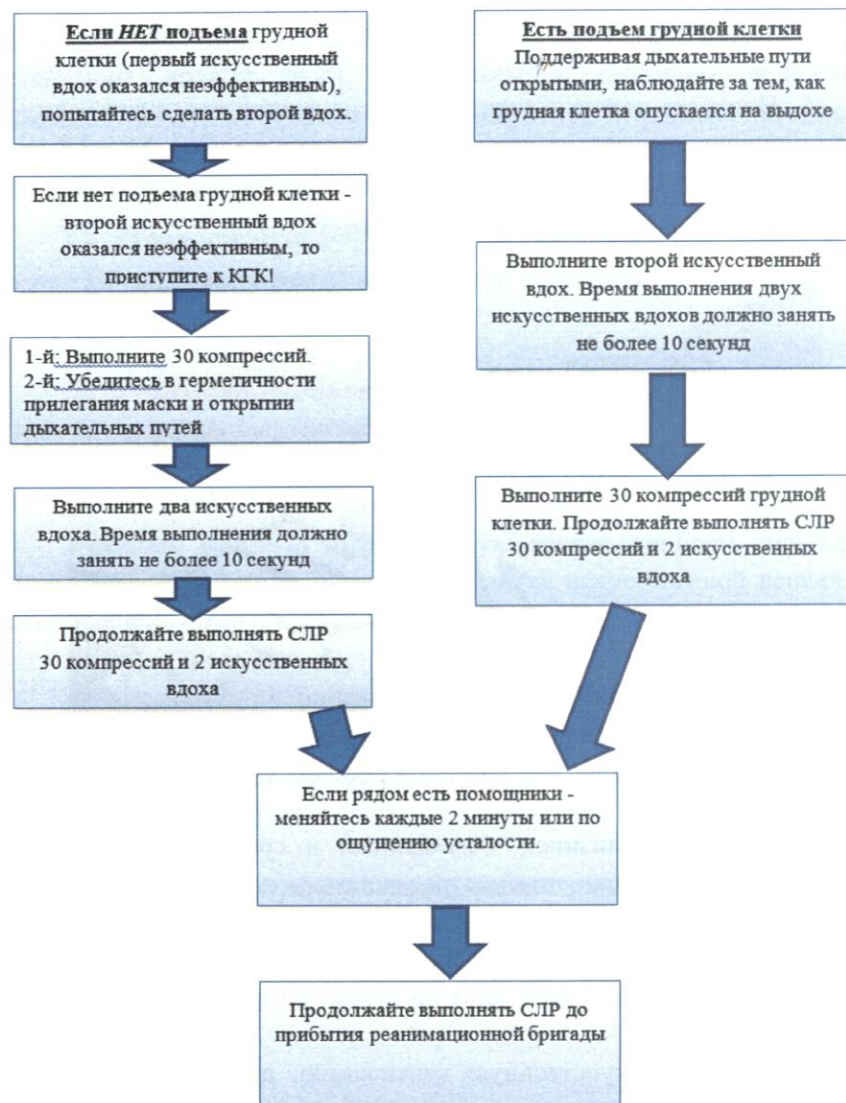


Рис. 11. Алгоритм действий и принятия решений при вентиляции мешком по типу Амбу [оригинальная схема].

#### 4.3. Риски, связанные с проведением базовых реанимационных мероприятий

Серьезные повреждения пострадавших при проведении БРМ редки. Поэтому, опасение нанести пострадавшему травму не должно препятствовать спасателю началу БРМ.

Тем не менее, описаны следующие осложнения при проведении СЛР: повреждения челюстно-лицевой области, легких, аспирация содержимого желудка, нарушение кровотока в вертебробазилярном бассейне при разгибании головы, повреждение шейного отдела позвоночника, отрывы хрящей, переломы костных структур грудной клетки, разрыв печени, повреждения сердца, пневмоторакс.

При проведении БРМ спасатели устают и качество компрессий грудной клетки значительно снижается к концу второй минуты. Поэтому, рекомендуется смена спасателей *каждые 2 мин.* Риск передачи бактериальных и вирусных инфекционных заболеваний при проведении БРМ существует, но низок.

Не следует задерживать начало БРМ, если нет перчаток. Тем не менее, если известно, что пострадавший страдает инфекционным заболеванием (ВИЧ, туберкулез, грипп, тяжелый острый респираторный синдром и др.), следует предпринять все необходимые меры предосторожности и использовать барьерные устройства (защитные экраны, лицевые маски и др.).

## Глава 5. Алгоритм использования автоматического наружного дефибриллятора (АНД)

Рассмотрим алгоритм использования автоматического наружного дефибриллятора (АНД).

1. Начать БРМ по описанному выше алгоритму. Если спасатель один, и в распоряжении уже имеется АНД – следует начать БРМ с использования АНД.

2. Как только на место происшествия доставлен АНД:

– включить АНД и далее следовать его голосовым и визуальным командам;

– наложить электроды на оголенную грудную клетку больного (рис. 12). Один электрод накладывают на правую часть грудной клетки (под ключицей, правее грудины, не на грудину!). Второй электрод накладывают на левую половину грудной клетки. При наличии второго спасателя во время наложения электродов следует продолжать непрерывные компрессии грудной клетки;

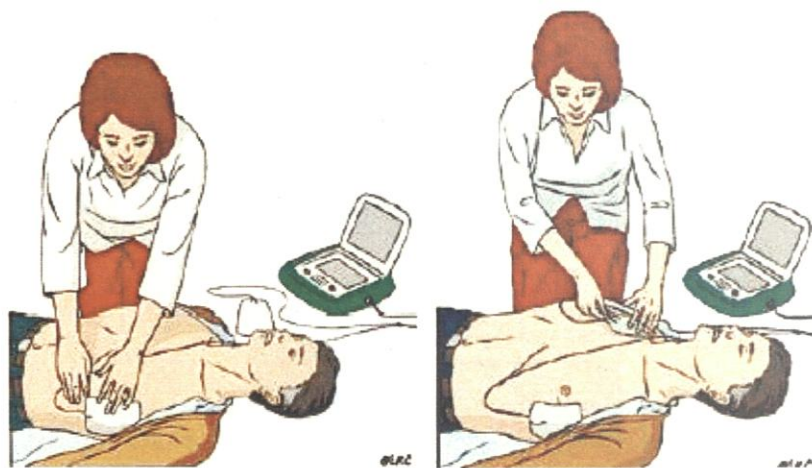

Рис. 12. Наложение электродов АНД на грудную клетку [1].

– если грудная клетка обильно покрыта волосами, ее следует побрить перед наложением электродов (во избежание плохого контакта) электродов с кожей, искрения и ожогов)!

**Электроды нельзя накладывать на область установки имплантированного кардиостимулятора или кардиовертера-дефибриллятора и трансдермальных лекарственных систем!**

– далее следовать голосовым и визуальным командам АНД;  
– убедиться, что во время анализа ритма никто не прикасается к больному – это может нарушить алгоритм анализа ритма (рис. 13);

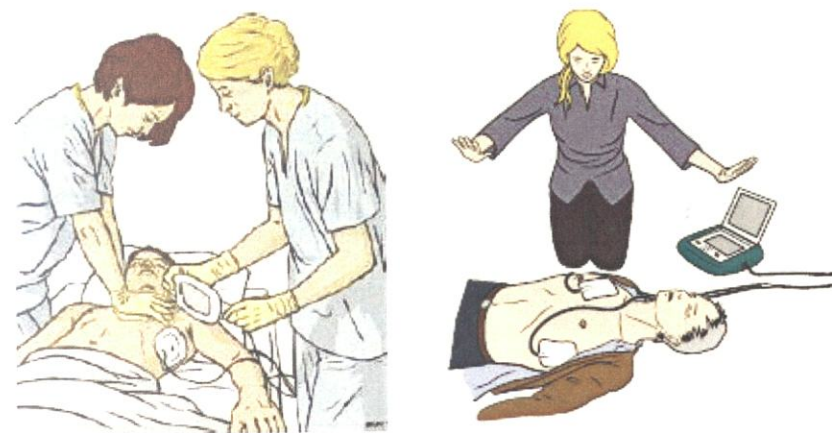


Рис. 13. КГК при наложении электродов АНД, анализ ритма [1].

– автоматический наружный дефибриллятор проводит автоматизированный анализ сердечного ритма по специально разработанному компьютерному алгоритму: ФЖ и тахикардия с широкими комплексами распознаются как ритмы, требующие дефибрилляции;

– если дефибрилляция показана (ФЖ или тахикардия с широкими комплексами), следует убедиться, что никто не прикасается к больному, и нажать на кнопку (рис. 14); в случае полностью автоматического режима работы АНД нажимать на кнопку не нужно; сразу

же после нанесения разряда продолжить БРМ в соотношении 30:2;

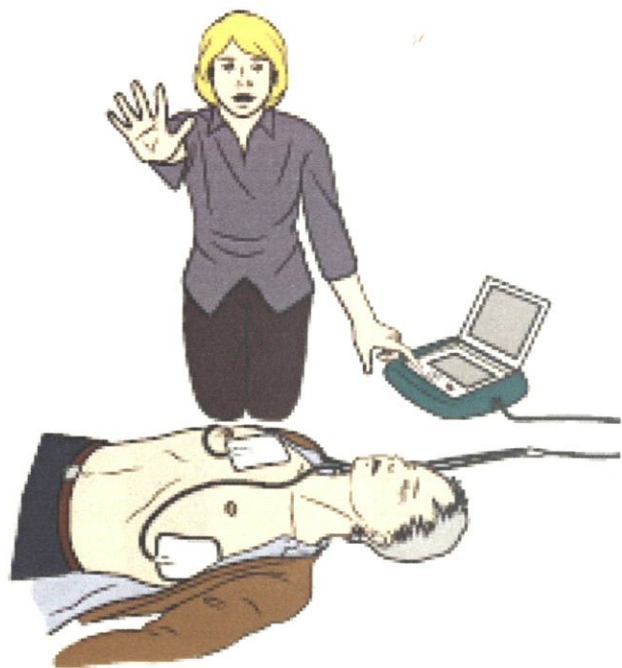

Рис. 14. Нанесение разряда АНД [1].

– если дефибрилляция не показана, продолжить БРМ в соотношении 30:2 без промедления, следовать голосовым и визуальным командам АНД.

## Глава 6. Исходы базовой сердечно-лёгочной реанимации

Рассмотрим исходы проводимой базовой сердечно-легочной реанимации.

1 вариант: восстановлено самостоятельное дыхание и кровообращение → *Показана госпитализация в отделение интенсивной терапии.*

2 вариант: признаки реанимационной жизни → *В данном случае необходимо продолжить реанимационные мероприятия.*

3 вариант: нет признаков реанимационной жизни, и, несмотря на реанимационные мероприятия в течение 30 минут (в условиях нормотермии) и более, кожные покровы остались цианотичными, зрачок широким без реакции на свет → *Если нет сведений о скором приезде реанимационной бригады, то реанимация прекращается.*



## Глава 7. Безопасное положение

Больного помещают в безопасное положение, если он без сознания (или сознание угнетено), но самостоятельно дышит (например, после проведения успешных реанимационных мероприятий, при алкогольном опьянении, при инсульте и т.д.).

Существуют различные варианты безопасного положения, каждый из которых должен обеспечивать положение тела больного на боку, свободный отток рвотных масс и секретов из ротовой полости, отсутствие давления на грудную клетку (рис. 15):

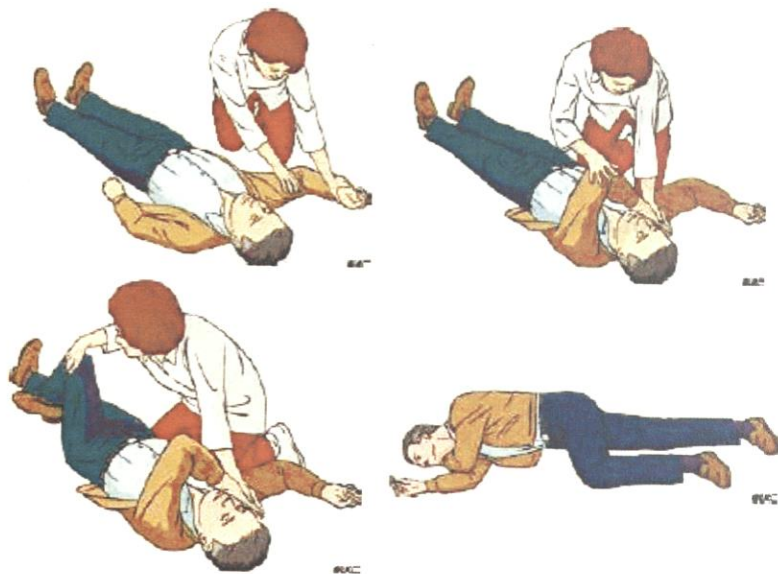

Рис. 15. Этапы перевода больного в безопасное положение [1].

- снять с больного очки и положить их в безопасное место;
- опуститься на колени рядом с больным и убедиться, что обе его ноги выпрямлены;
- ближнюю к спасателю руку больного отвести в сторону до

прямого угла к туловищу и согнуть в локтевом суставе таким образом, чтобы ладонь ее оказалась повернутой кверху;

- вторую руку больного переместить через грудь, а тыльную поверхность ладони этой руки удерживать у ближней к спасателю щеки больного;

- второй рукой захватить дальнюю от спасателя ногу больного чуть выше колена и потянуть ее кверху так, чтобы стопа не отрывалась от поверхности;

- удерживая руку больного прижатой к щеке, потянуть больного за ногу и повернуть его лицом к спасателю в положение на бок;

- согнуть бедро больного до прямого угла в коленном и тазобедренном суставах;

- чтобы сохранить дыхательные пути открытыми и обеспечить отток секретов, отклонить голову больного назад. Если необходимо сохранить достигнутое положение головы, поместить руку больного под щеку;

- проверять наличие нормального дыхания каждые 5 мин;

- переключать больного в боковое стабильное положение на другом боку каждые 30 мин во избежание синдрома позиционного сдавления.

## Глава 8.

### Обеспечение проходимости дыхательных путей и ИВЛ

Рассмотрим варианты обеспечения проходимости дыхательных путей и ИВЛ.

#### *Обструкция дыхательных путей*

Обструкция дыхательных путей может быть частичной или полной. Препятствие может возникнуть на разных уровнях: от полости рта и носа и до трахеи. Наиболее частый уровень обструкции у пострадавшего без сознания – глотка (западение языка, мягкого неба и надгортанника). Обструкция также может быть вызвана рвотными массами и кровью при регургитации содержимого желудка или травме, или же инородными телами. Обструкция на уровне гортани может быть следствием отека, вызванного ожогом, воспалением или анафилактической реакцией. Раздражение верхних дыхательных путей может привести к ларингоспазму. Обструкция дыхательных путей ниже гортани может быть вызвана избыточной секрецией бронхов, отеком слизистой оболочки, бронхоспазмом, отеком легких или аспирацией желудочного содержимого.

Для выявления обструкции следует следить за движениями грудной клетки и живота, слушать и ощущать движение воздуха через рот и нос. При частичной обструкции дыхательных путей объем вдыхаемого воздуха снижен, дыхание шумное. Булькающие звуки вызываются жидкими или полутвердыми инородными телами, попавшими в просвет главных дыхательных путей. Храп появляется при частичной обструкции на уровне мягкого неба или надгортанника.

«Крик младенца» наблюдается при ларингоспазме.

При полной обструкции дыхательных путей попытки дыхательных усилий вызывают появление парадоксальных движений грудной клетки и живота, часто описываемые как возвратно-поступательные: когда пациент пытается вдохнуть, грудная клетка втягивается, а живот подается вперед; обратное движение происходит при выдохе. При обструкции дыхательных путей в акте дыхания участвуют вспомогательные дыхательные мышцы. При асфиксии полная обструкция

диагностируется при невозможности раздуть легкие при попытке их вентиляции с положительным давлением.

#### *Алгоритм мероприятий при обструкции дыхательных путей инородным телом*

Большинство случаев обструкции дыхательных путей инородным телом связано с приемом пищи и происходит при свидетелях. Принципиальным является своевременное распознавание обструкции и дифференциация от других состояний, сопровождающихся острой дыхательной недостаточностью, цианозом и потерей сознания.

Алгоритм оказания помощи зависит от степени обструкции.

**При обструкции легкой степени** человек может ответить на вопрос «Вы поперхнулись?», говорит, кашляет, дышит. В таком случае необходимо поддерживать продуктивный кашель и наблюдать за пострадавшим.

**При обструкции тяжелой степени** человек не может ответить на вопрос, не может говорить, может кивнуть, не может дышать или дышит хрипло, производит беззвучные попытки откашляться, теряет сознание. Общим признаком всех вариантов обструкции является то, что, если она происходит во время приема пищи, человек хватается за горло.

**При обструкции тяжелой степени с сохраненным сознанием необходимо выполнить 5 ударов по спине** (рис. 16):

- встать сбоку и несколько позади от пострадавшего;
- поддерживая пострадавшего одной рукой за грудь, второй наклонить его вперед настолько, чтобы, когда инородное тело сместится, оно выпало бы изо рта, а не опустилось глубже в дыхательные пути;
- нанести до пяти резких ударов основанием ладони в область между лопаток;
- после каждого удара проверять, не освободились ли дыхательные пути; стремиться, чтобы каждый удар был результативным, и стараться добиться восстановления проходимости дыхательных путей за меньшее число ударов.



Рис. 16. Техника выполнения ударов по спине при обструкции дыхательных путей инородным телом [1].

Если 5 ударов по спине оказались неэффективными, необходимо выполнить 5 толчков в область живота (прием Геймлиха, рис. 17):

Встать сзади от пострадавшего и обхватить его на уровне верхней части живота обеими руками;

- наклонить его туловище вперед;
- сжать руку в кулак и поместить его между пупком и мечевидным отростком грудины;
- обхватить кулак кистью второй руки и сделать резкий толчок по направлению внутрь и вверх;
- повторить манипуляцию до пяти раз;
- если обструкцию устранить не удалось, повторять попеременно по пять раз удары по спине и толчки в живот.

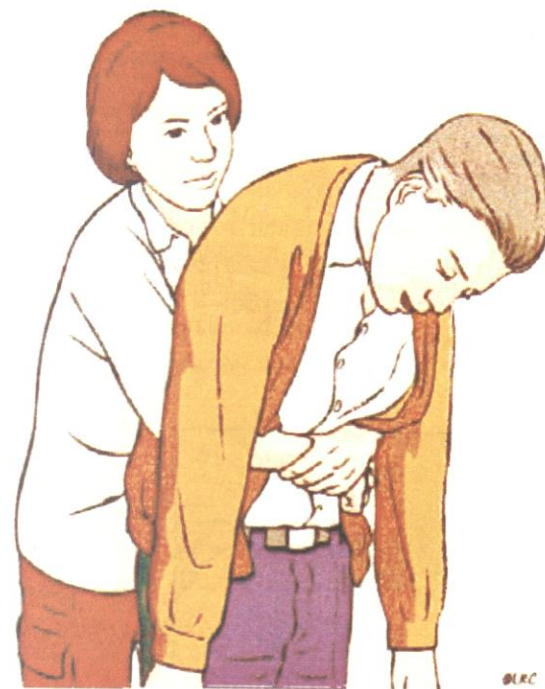

Рис. 17. Прием Геймлиха [1].

**Если пострадавший теряет сознание**, аккуратно положить его на землю, вызвать экстренную службу и начать компрессии грудной клетки, которые будут способствовать изгнанию инородного тела из дыхательных путей. При проведении БРМ в данном случае, при каждом открывании дыхательных путей следует проверять ротовую полость на предмет наличия инородного тела, вытолкнутого из дыхательных путей.

Если после разрешения обструкции у пострадавшего сохраняется кашель, затруднение глотания, это может означать, что части инородного тела все еще остаются в дыхательных путях, и пострадавшего нужно отправить в лечебное учреждение.

*Всех пострадавших, которым оказывали помощь с приме-*

*нием ударов по спине и толчков в живот, следует госпитализировать и обследовать на предмет травм.*

#### Приемы туалета верхних дыхательных путей:

– с помощью скрещенных пальцев при умеренно расслабленной нижней челюсти (встать у головного конца или сбоку от пострадавшего, ввести указательный палец в угол рта и надавить им на верхние зубы, затем напротив указательного пальца помещают большой палец по линии нижних зубов и форсированно открывают рот пострадавшего) (рис. 18);

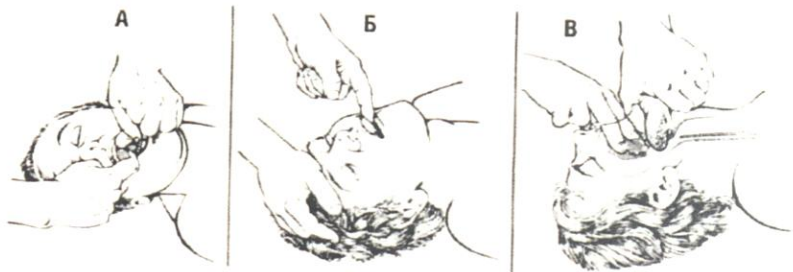


Рис. 18. Туалет верхних дыхательных путей [1].

– прием «палец за зубами» (вводят палец между щекой и зубами пострадавшего и помещают его кончик за последние коренные зубы; применяется при плотно сжатых зубах);

– при полностью расслабленной нижней челюсти применяют «подъем языка и челюсти» (вводят большой палец в рот и глотку пострадавшего и его кончиком поднимают корень языка; другими пальцами этой же руки захватывают нижнюю челюсть и поднимают ее). Пальцами, обернутыми в материю, очищают ротоглотку, либо используют отсасывающие устройства. Жидкое содержимое может вытечь самостоятельно при повороте головы набок (не применимо при подозрении на травму шейного отдела позвоночника!). При возможности всегда следует использовать кислород (носовые канюли, стандартные маски, маски с дыхательным мешком).

#### Обеспечение проходимости дыхательных путей:

– разгибание головы и подтягивание нижней челюсти (см. алгоритм БРМ);

– выдвижение нижней челюсти – II-V пальцами обеих рук захватывают восходящую ветвь нижней челюсти около ушной раковины и с силой выдвигают ее вперед (вверх), смещая ее так, чтобы нижние зубы выступали впереди верхних (рис. 19); классический прием – тройной прием Сафара – запрокидывание головы, открывание рта (умеренное, излишнее открывание рта может ухудшить обструкцию), выдвижение нижней челюсти вперед (рис. 19).

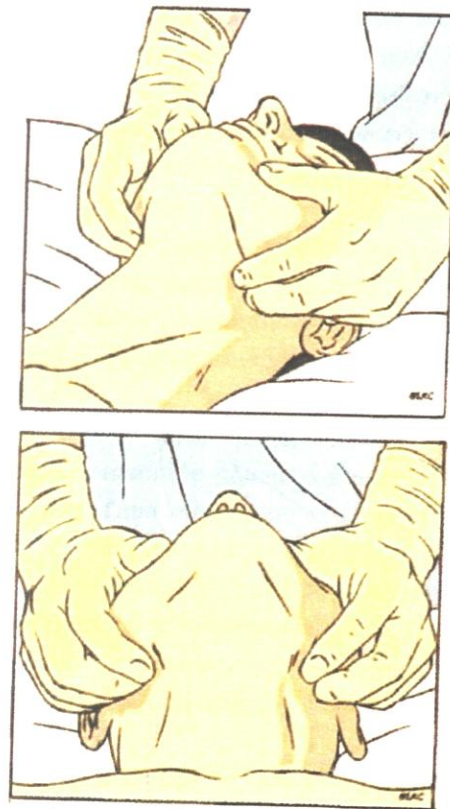


Рис. 19. Выдвижение нижней челюсти [1].

При подозрении на наличие травмы шейного отдела позвоночника следует избегать разгибания головы, использовать стабилизацию шейного отдела (ручную или при помощи воротника). Во избежание аспирации содержимого желудка при масочной вентиляции легких следует использовать прием Селлика – давление на перстневидный хрящ гортани с целью пережатия просвета пищевода.

## Глава 9. Алгоритм БСЛР для детей

*В алгоритме БРМ для детей имеются следующие отличия от алгоритма для взрослых:*

– Базовую реанимацию необходимо начинать с пяти искусственных вдохов.

– Если спасатель один, он должен провести реанимацию в течение 1 минуты или 5 циклов СЛР прежде, чем отправиться за помощью. Для минимизации паузы в СЛР, отправляясь за помощью, маленького ребёнка можно нести на руках с собой.

– Если спасатель один и стал свидетелем ВОК у ребёнка и подозревает ее кардиальный генез, сначала нужно вызвать помощь и попросить принести АНД/дефибриллятор, а потом начинать СЛР.

– У детей особенно важно не давить на мягкие ткани в области подбородка – это может вызвать обструкцию дыхательных путей.

– У младенцев в положении на спине голова обычно согнута, что может потребовать некоторого разгибания и подъёма подбородка. При проведении искусственного дыхания младенцам может потребоваться накрыть своим ртом одновременно рот и нос младенца. У детей старше года искусственное дыхание проводится по обычной методике.

– После проведения пяти начальных искусственных вдохов необходимо проверить наличие признаков восстановления спонтанного кровообращения (движения, кашель, нормальное дыхание), пульса (у младенцев – на плечевой артерии, у детей старше – на сонной), потратив на это не более 10 сек. При выявлении признаков восстановления эффективного кровообращения следует при необходимости продолжать искусственное дыхание. При отсутствии признаков эффективного кровообращения – начать компрессии грудной клетки.

← Компрессии грудной клетки нужно осуществлять на нижнюю часть грудины (найти мечевидный отросток и отступить на толщину одного пальца выше), на  $1/3$  переднезаднего диаметра грудной клет-

ки ребенка.

У младенцев компрессии грудной клетки выполняют двумя пальцами при наличии одного спасателя и по циркулярной методике при наличии двух спасателей. Для этого два больших пальца нужно приложить к нижней половине грудины, направив кончики пальцев в сторону головы ребёнка. Кистями обеих рук нужно обхватить нижнюю часть грудной клетки ребёнка. Пальцы должны поддерживать его спину. При любой из этих методик следует прижимать грудину по меньшей мере на одну треть переднезаднего размера грудной клетки или на 4 см.

У детей старше года – одной или двумя руками, по общепринятой методике, сдавливая грудную клетку не менее чем на треть переднезаднего ее размера грудной клетки или на 5 см.

У более крупных детей или небольшом росте спасателя этого легче добиться обеими руками, с переплетенными пальцами. СЛР у детей проводят в соотношении 15:2 (допустимый вариант: 30:2 при наличии одного спасателя, 15:2 при наличии двух спасателей). Алгоритм использования АНД и перевода ребенка в безопасное положение аналогичен таковому у взрослых.

## Глава 10. Типичные ошибки при проведении базовых реанимационных мероприятий

Рассмотрим типичные ошибки при проведении базовых реанимационных мероприятий.

- Затягивание начала СЛР и проведения дефибрилляции, потеря времени на второстепенные диагностические, организационные и лечебные процедуры.
- Отсутствие единого руководителя, присутствие посторонних лиц.
- Неправильная техника проведения компрессий грудной клетки (редкие или слишком частые, поверхностные компрессии, неполная релаксация грудной клетки, перерывы в компрессиях при наложении электродов, перед и после нанесения разряда, при смене спасателей).
- Неправильная техника искусственного дыхания (не обеспечена проходимость дыхательных путей, герметичность при вдувании воздуха, гипервентиляция).
- Преждевременное прекращение реанимационных мероприятий.
- Ослабление контроля над больным после восстановления кровообращения и дыхания.

## Глава 11. Осложнения сердечно-лёгочной реанимации

Рассмотрим осложнения сердечно-легочной реанимации

1. Разрывы печени (при выполнении компрессий нельзя давить на мечевидный отросток!).
2. Разрывы селезёнки.
3. Регургитация вследствие аспирации желудочного содержимого.
4. Переломы рёбер и отрыв хрящей рёбер.
5. Пневмоторакс вследствие перелома рёбер.

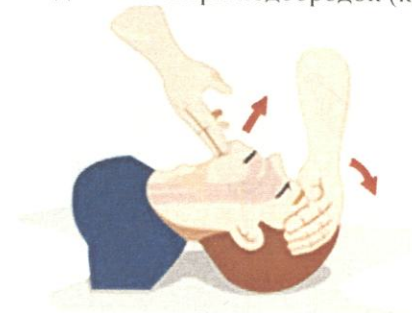## ПРИЛОЖЕНИЯ

### Приложение 1

#### Алгоритм выполнения базовой сердечно-легочной реанимации (СОП)

При обнаружении человека без сознания:

- Убедитесь в отсутствии опасности для себя и пострадавшего (возгорание, задымление, опасность обрушения, нападение третьим лицом и т.п.). При необходимости, обеспечьте безопасность.
- Подойдите к пациенту и громко спросите: «Вам нужна помощь?»
- Если ответа нет – осторожно встряхните пациента одновременно за два плеча и громко спросите повторно: «Вам нужна помощь?»
- Если пациент не реагирует – обеспечьте условия, необходимые для выполнения дальнейших действий (положение на спине на плоской твердой поверхности, свободное пространство вокруг пациента)
- Проверьте дыхание:
  - ✓ ладонь одной руки положите на лоб пациента, двумя пальцами другой руки подхватите нижнюю челюсть за подбородок;
  - ✓ откройте дыхательные пути: рукой надавите на лоб умеренно запрокинув голову, одновременно – другой рукой подтяните вверх подбородок (картинка 1);

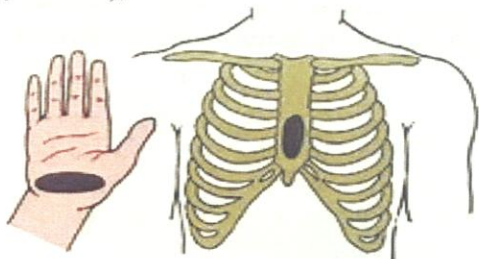


- ✓ не меняя положения рук, наклонитесь к лицу пациента,

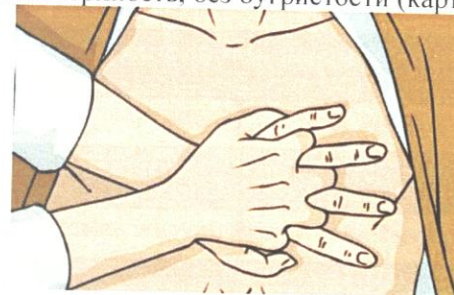поднесите ухо к губам. В течение не более 10 секунд, оцените наличие и характер:

- ✓ движения грудной клетки,
- ✓ шума дыхания,
- ✓ движения воздуха на своей щеке.

- Если отсутствует нормальное дыхание или дыхание агональное (редкие, короткие, глубокие судорожные дыхательные движения) – вызовите реанимационную бригаду, сообщив:
  - ✓ координаты места происшествия (отделение, этаж, палата, направление движения),
  - ✓ количество пострадавших,
  - ✓ пол,
  - ✓ примерный возраст,
  - ✓ состояние пострадавшего – «Нет сознания, нет дыхания»,
  - ✓ объём Вашей помощи – «Начинаю компрессию грудной клетки».
- Примите положение, удобное для КГК, сбоку от пациента, лицом к нему. Если пациент на полу – опуститесь на колени, ноги на ширине плеч.
- Освободите грудную клетку пациента от одежды.
- Приступите к КГК как можно быстрее:
  - расположите основание другой ладони поверх первой (картинка 2),



- сомкните пальцы рук в замок, ладонью ощутите плоскую поверхность, без бугристости (картинка 3),



- выпрямите руки в локтевых суставах,
- расположите корпус вертикально над грудной клеткой пациента, надавите на глубину как минимум на 5 см, но не более 6 см, удостоверьтесь, что вы не оказываете давление на ребра, на верхнюю часть живота или нижнюю часть грудины; смените положение рук при необходимости,
- начните компрессии грудной клетки с частотой от 100 до 120/мин, не сгибая руки в локтевом суставе, используя вес корпуса, силу плечевого пояса и таза.

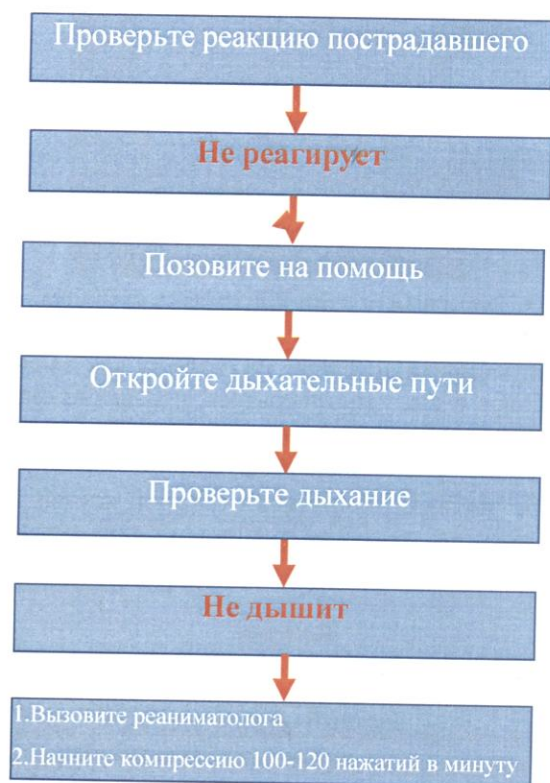
**Важно!**

**Не препятствуйте декомпрессии грудной клетки  
При декомпрессии не теряйте контакта рук с грудиной  
Компрессии и декомпрессии - одинаковы по глубине и времени  
Не прекращайте КГК более чем на 10 секунд**

- Если есть рядом помощники – меняйтесь каждые 2 минуты или по ощущению усталости.
- Продолжайте КГК до прибытия реанимационной бригады.



Базовая сердечно-легочная реанимация (СОП)



Контрольные вопросы

1. Причины остановки кровообращения.
2. Кардиальные причины остановки кровообращения.
3. Экстракардиальные причины остановки кровообращения.
4. Клиническая картина внезапной остановки кровообращения.
5. Типы аритмий – эквивалентов остановки кровообращения.
6. Характеристика желудочковой тахикардии.
7. Характеристика фибрилляции желудочков.
8. Характеристика беспульсовой электрической активности.
9. Характеристика асистолии.
10. Клиническая картина терминальных состояний.
11. Характеристика преагонии.
12. Характеристика терминальной паузы.
13. Характеристика агонии.
14. Характеристика клинической смерти.
15. Оценка сознания.
16. Оценка самостоятельного дыхания.
17. Оценка кровообращения.
18. Выживаемость отделов ЦНС при аноксии.
19. Алгоритм проведения базовых реанимационных мероприятий.
20. Проведение компрессии грудной клетки.
21. Проведение искусственного дыхания с помощью мешка по типу Амбу.
22. Алгоритм использования автоматического наружного дефибриллятора (АНД).
23. Исходы базовой сердечно-лёгочной реанимации.
24. Безопасное положение больного.
25. Обеспечение проходимости дыхательных путей и ИВЛ.
26. Алгоритм БСЛР для детей.
27. В чьей компетенции находится выполнение расширенной сердечно-легочной реанимации?

## Тестовые задания:

Инструкция: выберите один или несколько правильных ответов

### 1. Причина остановки кровообращения

Поле для выбора ответа	Варианты ответов	Поле для отметки правильного ответа (+)
а	фибриляция желудочков	+
б	гипоксия	
в	гиповолемия	
г	гипервентиляция	

### 2. Причина остановки кровообращения

Поле для выбора ответа	Варианты ответов	Поле для отметки правильного ответа (+)
а	асистолия	+
б	гипергликемия	
в	травма головы	
г	гиповолемия	

### 3. Вид остановки кровообращения, при которых требуется нанесение разряда дефибриллятора:

Поле для выбора ответа	Варианты ответов	Поле для отметки правильного ответа (+)
а	фибриляция желудочков	+
б	асистолия	
в	беспульсовая электрическая активность	
г	агония	

### 4. Вид остановки кровообращения, при которых требуется нанесение разряда дефибриллятора:

Поле для выбора ответа	Варианты ответов	Поле для отметки правильного ответа (+)
а	желудочковая тахикардия без пульса	+
б	беспульсовая электрическая активность	
в	асистолия	
г	преагония	

### 5. Вид остановки кровообращения, при которых не требуется нанесение разряда дефибриллятора:

Поле для выбора ответа	Варианты ответов	Поле для отметки правильного ответа (+)
а	асистолия	
б	фибриляция желудочков	+
в	терминальная пауза	
г	желудочковая тахикардия без пульса	

### 6. Вид остановки кровообращения, при которых не требуется нанесение разряда дефибриллятора:

Поле для выбора ответа	Варианты ответов	Поле для отметки правильного ответа (+)
а	беспульсовая электрическая активность	+
б	асистолия	
в	преагония	
г	фибриляция желудочков	

### 7. На ваших глазах человек на улице упал без сознания. Ваше первое действие

Поле для выбора ответа	Варианты ответов	Поле для отметки правильного ответа (+)
а	безопасно приблизиться к человеку, оценить сознание и дыхание	+
б	начать искусственное дыхание	
в	начать компрессии грудной клетки	
г	нанести прекардиальный удар	

### 8. Признаки остановки кровообращения

Поле для выбора ответа	Варианты ответов	Поле для отметки правильного ответа (+)
б	отсутствие сознания и отсутствие нормального дыхания	+
в	бледность кожных покровов	
г	только отсутствие сознания	
д	произвольное положение на полу	

9. Проведение базовых реанимационных мероприятий у взрослых начинают с:

Поле для выбора ответа	Варианты ответов	Поле для отметки правильного ответа (+)
а	компрессий грудной клетки	+
б	прекардиального удара	
в	искусственного дыхания	
г	выведение нижней челюсти	

10. Один из параметров эффективных компрессий грудной клетки:

Поле для выбора ответа	Варианты ответов	Поле для отметки правильного ответа (+)
а	частота 100-120\мин	+
б	глубина 4-5 см	
в	частота 130-140\мин	
г	давление на мечевидный отросток	

11. Один из параметров эффективных компрессий грудной клетки:

Поле для выбора ответа	Варианты ответов	Поле для отметки правильного ответа (+)
а	глубина 5-6 см	+
б	частота 130-140\мин	
в	глубина 4-5 см	
г	давление на живот	

12. Один из параметров эффективных компрессий грудной клетки:

Поле для выбора ответа	Варианты ответов	Поле для отметки правильного ответа (+)
а	давление на центр грудной клетки	+
б	глубина 4-5 см	
в	частота 130-140\мин	
г	давление на мечевидный отросток	

13. Один из параметров эффективных компрессий грудной клетки:

Поле для выбора ответа	Варианты ответов	Поле для отметки правильного ответа (+)
а	полная декомпрессия грудной клетки	+
б	частота 130-140\мин	
в	глубина 4-5 см	
г	давление на живот	

14. Соотношение компрессии/вентиляции при проведении базовых реанимационных мероприятий у взрослых:

Поле для выбора ответа	Варианты ответов	Поле для отметки правильного ответа (+)
а	30:2	+
б	15:1	
в	5:2	
г	20:2	

15. Соотношение компрессии/вентиляции при проведении базовых реанимационных мероприятий у детей:

Поле для выбора ответа	Варианты ответов	Поле для отметки правильного ответа (+)
а	15:2	+
б	2:5	
в	30:1	
г	10:1	

16. Средства индивидуальной защиты, которые рекомендовано использовать при проведении искусственного дыхания:

Поле для выбора ответа	Варианты ответов	Поле для отметки правильного ответа (+)
а	лицевой защитный экран	+
б	марлевая салфетка	
в	носовой платок	
г	медицинская маска	

17. В результате проведения базовых реанимационных мероприятий вы оживили человека, он дышит, но без сознания. Ваши действия:

Поле для выбора ответа	Варианты ответов	Поле для отметки правильного ответа (+)
а	перевести пострадавшего в безопасное положение	+
б	ввести внутривенно 1 мг атропина	
в	наложить электроды автоматического наружного дефибриллятора	
г	продолжать компрессию грудной клетки	

28. С чего необходимо начать БСЛР у детей?

Поле для выбора ответа	Варианты ответов	Поле для отметки правильного ответа (+)
а	5 искусственных вдохов	+
б	прекардиальный удар	
в	дефибриляция	+
г	адреналин в/м	

29. Если при обструкции ВДП 5 ударов по спине оказались неэффективными, необходимо выполнить

Поле для выбора ответа	Варианты ответов	Поле для отметки правильного ответа (+)
а	прием Геймлиха	+
б	5 искусственных вдохов	
в	5 компрессий грудной клетки	
г	прекардиальный удар	

30. Прием Геймлиха – это

Поле для выбора ответа	Варианты ответов	Поле для отметки правильного ответа (+)
а	5 толчков в область живота	+
б	5 ударов по спине	
в	выведение нижней челюсти	
г	запрокидывание головы	

## Список литературы

1. Анестезиология и реаниматология: руководство для медицинских сестер-анестезистов / под ред. Ю. С. Полушина. – Москва: СИМК, 2016. – 784 с.
2. Михельсон В. А., Гребенников В. А. Детская анестезиология и реаниматология. – 2-е изд. – Москва, 2001. – 480 с.
3. Основы анестезиологии и реаниматологии: учебник для мед. вузов / под ред. Ю. С. Полушина. – Санкт-Петербург: Н-Л, 2014. – 655 с.
4. Рекомендации Европейского совета по реанимации 2021 г. – [www.cprguidelines.eu](http://www.cprguidelines.eu).
5. Сердечно-легочная реанимация: учебное пособие для студентов, ординаторов, аспирантов и врачей / под ред. В. В. Мороз – Москва, 2017 – 72 с.
6. Reichman Eric F. Emergency Medicine Procedures: 2-nd edition. – McGraw-Hill Education. – Medical, 2013. – 1296 p.

100

ISBN 978-5-6048250-5-1



9 785604 825051

Отпечатано в ООО «АРТЕК»,  
СПб, 6-я линия В.О., д. 3/10  
E-mail: artек-1@mail.ru, т. +7(911) 239-25-32  
Подписано в печать 09.04.24  
Формат 60x90/16. Тираж 50 экз.